

# ВЛИЯНИЕ ОРОТАТА МАГНИЯ НА СОЕДИНИТЕЛЬНОТКАННЫЙ КАРКАС И ИНОТРОПНУЮ ФУНКЦИЮ СЕРДЦА У ПАЦИЕНТОВ С ПРОЛАПСОМ МИТРАЛЬНОГО КЛАПАНА. КЛИНИКО-МОРФОЛОГИЧЕСКОЕ ИССЛЕДОВАНИЕ

А.Г. Автандилов<sup>1</sup>, К.М. Дзеранова<sup>1\*</sup>, Т.Г. Боровая<sup>2</sup>, Л.В. Диденко<sup>2</sup>

<sup>1</sup> Российская медицинская академия последипломного образования. 123995, Москва, ул. Баррикадная, 2/1

<sup>2</sup> Научно-исследовательский институт эпидемиологии и микробиологии им. Н.Ф. Гамалеи. 123098, Москва, ул. Гамалеи, 16

**Цель.** Изучить морфологические особенности рыхлой волокнистой соединительной ткани (РВСТ) и сократительную способность миокарда у пациентов с пролапсом митрального клапана до и после применения оротата магния.

**Материал и методы.** В исследование были включены 59 пациентов с пролапсом митрального клапана и фенотипическими признаками недифференцированной дисплазии соединительной ткани (нДСТ). Для оценки динамики морфофункциональных изменений РВСТ были использованы образцы биопсий кожи, которые были подвергнуты комплексному морфологическому анализу. Всем участникам проводили стандартное эхокардиографическое исследование с оценкой трансмитрального потока исходно и после 8 нед приема оротата магния.

**Результаты.** Через 8 нед приема оротата магния по данным морфометрии наблюдалось увеличение доли аморфной части матрикса в срезах РВСТ по сравнению с исходным значением ( $38,6 \pm 0,4\%$  и  $23,9 \pm 0,4\%$ , соответственно;  $p < 0,001$ ). По данным эхокардиографического исследования через 8 нед наблюдали увеличение конечного диастолического (с  $4,9 \pm 0,04$  см до  $5,05 \pm 0,03$  см;  $p < 0,05$ ) и систолического (с  $2,9 \pm 0,04$  см до  $3,0 \pm 0,03$  см;  $p < 0,01$ ) размеров левого желудочка, а также улучшение его диастолической функции (увеличение  $E/A$  с  $1,42 \pm 0,02$  до  $1,79 \pm 0,04$ ;  $p < 0,01$ ).

Применение у пациентов и пролапсом митрального клапана и нДСТ оротата магния в течение 8 нед привело к достоверному увеличению объема аморфной части матрикса, улучшению диффузионной способности и архитектоники соединительной ткани, определяющей улучшение эластичности и растяжимости.

**Ключевые слова:** пролапс митрального клапана, диастолическая функция, соединительная ткань, синдром недифференцированной дисплазии соединительной ткани, collagen, матрикс соединительной ткани.

**Рациональная фармакотерапия в кардиологии 2013;9(4):390-397**

## Effect of magnesium orotate on connective tissue matrix and cardiac inotropic function in patients with mitral valve prolapse. Clinical and morphological study

A.G. Avtandilov<sup>1</sup>, K.M. Dzeranova<sup>1\*</sup>, T.G. Borovaya<sup>2</sup>, L.V. Didenko<sup>2</sup>

<sup>1</sup> Russian Medical Academy of Postgraduate Education. Barrikadnaya ul. 2/1, Moscow, 123995 Russia

<sup>2</sup> Scientific Research Institute of Epidemiology and Microbiology named after N.F. Gamaleya. Gamalei ul. 16, Moscow, 123098 Russia

**Aim.** To study the morphological features of loose fibrous connective tissue (LFCT) and myocardial contractility in patients with mitral valve prolapse before and after magnesium orotate course.

**Material and methods.** Patients ( $n=59$ ) with mitral valve prolapse and the phenotype of undifferentiated connective tissue dysplasia (UCTD) were included into the study. A comprehensive morphological analysis of skin biopsy samples was performed to assess morphological and functional changes of LFCT. Standard echocardiography with the assessment of mitral flow was performed in all participants at baseline and after 8 weeks of magnesium orotate intake.

**Results.** According to morphometry increase in proportion of amorphous matrix was found in LFCT sections after 8-week magnesium orotate course compared to baseline ( $38.6 \pm 0.4\%$  and  $23.9 \pm 0.4\%$ , respectively;  $p < 0.001$ ). According to the echocardiography increase in the end-diastolic (from  $4.9 \pm 0.04$  cm to  $5.05 \pm 0.03$  cm;  $p < 0.05$ ), and the end-systolic (from  $2.9 \pm 0.04$  cm to  $3.0 \pm 0.03$  cm;  $p < 0.01$ ) left ventricular diameters was observed after 8 weeks of treatment as well as improvement of left ventricular diastolic function ( $E/A$  raised from  $1.42 \pm 0.02$  to  $1.79 \pm 0.04$ ;  $p < 0.01$ ).

**Conclusion.** In patients with mitral valve prolapse and UCTD the 8-week magnesium orotate course led to a significant increase in amorphous part of the matrix, improvement of diffusion ability and architectonics of the connective tissue that determines the improvement of flexibility and extensibility.

**Key words:** mitral valve prolapse, diastolic function, connective tissue, dysplasia syndrome, undifferentiated connective tissue, collagen, connective tissue matrix.

**Ration Pharmacother Cardiol 2013;9(4):390-397**

\*Автор, ответственный за переписку (Corresponding author): dzeranovakristina@mail.ru

Пролапс митрального клапана (ПМК) является наиболее распространенным проявлением недифференцированной дисплазии соединительной ткани (нДСТ), особенно в молодом возрасте. Частота ПМК в популя-

ции, по данным разных авторов составляет 5-10% [1,2]. Гемодинамические проявления ПМК зависят от выраженности дисплазии соединительной ткани [3,4]. В последние годы среди возможных патогенетических механизмов формирования пролапса митрального клапана некоторые исследователи указывают на хронический дефицит ионов магния, который приводит к нарушению формирования соединительнотканного каркаса опорно-трофического каркаса сердца, что обуславливает хаотичность расположения волокон коллагена, нарушение его синтеза и биодegradации [1, 5-10]. Основой соединительнотканного каркаса сердца являются предсердно-желудочковые соединения,

Сведения об авторах:

**Автандилов Александр Георгиевич** – д.м.н., профессор,

заведующий кафедрой терапии и подростковой медицины

**Дзеранова Кристина Михайловна** – аспирант той же кафедры

**Боровая Татьяна Геннадьевна** – д.м.н., профессор, член-корр.

РАМН, ведущий научный сотрудник научно-исследовательского

института эпидемиологии и микробиологии им. Н.Ф. Гамалеи

**Диденко Любовь Васильевна** – д.м.н., зав. лабораторией

анатомии микроорганизмов научно-исследовательского института

эпидемиологии и микробиологии им. Н.Ф. Гамалеи

представляющие «фиброзный скелет сердца» и выполняющие функцию опорного аппарата. «Фиброзный скелет сердца» представлен плотной волокнистой соединительной тканью. Соединительнотканый каркас интерстиция миокарда состоит из разновидности рыхлой волокнистой соединительной ткани (РВСТ) с большим количеством межклеточного матрикса, представляющего собой гелеобразную среду с сетью коллагеновых волокон 1 и 3 типов и эластических волокон [8, 11-13]. Основу матрикса составляют протеогликаны, которые вместе с сетью волокон связывают в единое целое кардиомиоциты, сосуды и нервы [8, 11, 14].

Волокна коллагена, армирующие межклеточное вещество, ориентированы, как правило, параллельно растягивающей силе, что обеспечивает максимальную эффективность их опорно-скелетной функции. Связанные между собой коллагеновые фибриллы, спиралевидно обвивают кардиомиоциты, предупреждают перерастяжение мышечных волокон и ограничивают их взаимное смещение в динамике сердечного цикла [14-16].

Большое значение для нормального функционирования РВСТ играют ионы магния. В литературе имеются единичные работы, посвященные изучению соединительной ткани на фоне применения препаратов магния. Результаты этих исследований имеют разрозненный и отрывочный характер [8, 17]. В ряде экспериментов на животных было показано, что дефицит магния приводит к повышению активности коллагеназ, в частности, матриксных металлопротеиназ (ММП), при этом происходило нарушение метаболизма структурных компонентов внеклеточного матрикса (ВКМ), прежде всего, коллагена. Наряду с увеличением активности ММП, при дефиците магния снижается ферментативная активность трансглутаминаз и лизилоксидаз, участвующих в формировании поперечных сшивок, в результате чего снижается механическая прочность коллагеновых волокон [1, 7, 18]. Приведенные выше результаты были получены в опытах на животных и в культуре клеток, авторы этих исследований связывали дефицит ионов магния со снижением биосинтетической активности фибробластов, которые отвечают за структурную стабильность матрикса РВСТ [10]. Возможно, изменения структуры и функции соединительной ткани сердца, включающие фиброзный скелет и интерстиций миокарда, лежат в основе нарушения функции левого желудочка (ЛЖ), изменений процессов его активного расслабления, и, как следствие, приводят в части случаев к манифестации сердечной недостаточности (СН).

По данным литературы последних лет содержание магния определяли в крови и ее клеточных элементах, в моче и в биопсийном материале (скелетной мускулатуре), волосах, ногтях, применяя флюорометрический

и спектрофотометрический методы [19-21], однако анализ микроэлементного состава непосредственно гистологических образцов РВСТ до и после применения препаратов магния не проводился.

Цель исследования. Изучить морфологические особенности РВСТ кожи и сократительную способность миокарда у пациентов с пролапсом митрального клапана до и после применения оротата магния.

## Материал и методы

На этапе отбора в исследование были включены 70 молодых мужчин с ПМК и фенотипическими признаками недифференцированной дисплазии СТ [22]. Первичный осмотр проводили с помощью специально подготовленного опросника, который включал подробный сбор жалоб, анамнеза, физикальный осмотр на предмет выявления фенотипических признаков нДСТ [22-24].

После общеклинического обследования и исключения очагов хронической инфекции, врожденного или приобретенного порока сердца, дегенеративно-воспалительных поражений миокарда, гемодинамических нарушений, нарушений ритма и проводимости, артериальной гипертензии в исследование были включены 59 пациентов.

Пациентам, включенным в исследование, назначался препарат магния оротата (Магнерот®, Worwag Pharma GmbH & Co. KG, Германия) в суточной дозе 3000 мг, разделенной на 2 приема, в течение 8 нед.

Все пациенты, участвовавшие в исследовании, подписали добровольное информированное согласие, а протокол исследования был одобрен локальным этическим комитетом.

Для оценки динамики морфофункциональных изменений РВСТ до и после применения оротата магния были использованы образцы биопсий кожи размером 0,5×0,5×0,5 см, полученные с верхней трети предплечья от 6 пациентов с ПМК. Образцы биопсий были подвергнуты комплексному морфологическому анализу, который включал в себя световую и флуоресцентную микроскопию, а также электронно-микроскопическое исследование препаратов в сканирующем электронном микроскопе с одновременным рентгеновским микроструктурным анализом.

Световая микроскопия биоптатов кожи проводилась при увеличении объектов ×40 с использованием флуоресцентного режима (микроскоп Axiostarplus Zeiss, Germany с флуоресцентной приставкой mbg52ac). Для этого исследования часть биопсийного материала заключали по общепринятой методике в парафин [25], после этого получали серийные срезы толщиной 5 мкм, депарафинизировали их и окрашивали гематоксилином-пикрофуксином (по методу Ван-Гизона) для получения обзорных препаратов. Для морфометриче-

ского анализа полученных срезов соединительной ткани, использовали планиметрическую линейку Г.Г. Автандилова [26]. При микроскопии на десяти полях зрения в биоптатах кожи каждого пациента производили подсчет точек, совпадающих с измеряемым аморфным компонентом РВСТ кожи и сопоставляли его со всей площадью РВСТ, включающей коллагеновые волокна. Для исследования во флуоресцентном режиме с фильтрами (F10 и F21) были использованы криосрезы, полученные с помощью Cryotome 620E (Shandon Thermo).

Методом сканирующей электронной микроскопии и рентгеновского микроструктурного анализа были изучены неокрашенные депарафинизированные срезы, а также и криосрезы, которые не подвергались химической фиксации. Для гистохимического выявления протеогликанов в срезах РВСТ был применен метод Энтони, первоначально разработанный для визуализации полисахаридной капсулы у бактерий [27]. Окраска полисахаридов по этому методу производится путем нанесения на препарат 1% водного раствора сульфата меди на 30 сек и дальнейшим промыванием дистиллированной водой [28]. С целью демонстрации специфичности связывания сульфата меди с основными компонентами аморфного вещества РВСТ предварительно по методу Энтони были окрашены чистые препараты гиалуроновой кислоты и хондроитинсульфата.

Образцы помещались на специальные карбоновые подложки, напылялись нанослоем золота или угля толщиной 5 nm в напылительной установке (SPI Inc., США). Исследование препаратов проводили в двухлучевом сканирующем электронном микроскопе Quanta 200 3D, FEI Company (USA), с приставкой EDAX (USA) в режимах высокого и низкого вакуума.

Всем обследуемым проводилось стандартное эхокардиографическое исследование с оценкой трансмитрального потока на аппарате «Toshiba 690 – Aplio, Япония». Определяли размеры и объемы левого желудочка (ЛЖ) в систолу и диастолу [конечный диастолический (КДР) и систолический (КСР) размеры, конечный диастолический (КДО) и систолический (КСО) объемы], фракцию выброса (ФВ). Внутримиокардиальное напряжение (ВМН) рассчитывали по формуле С.Е. Racile (1976):

$$ВМН = (АДd \times КДР) / (2МЖPd) \times (1 - (КДР) / (8(КДР - МЖPd))),$$
 где МЖPd толщина межжелудочковой перегородки в конце диастолы (d).

Статистическая обработка полученных данных осуществлялась с помощью статистического пакета Statistica 6.0 (Statsoft Inc.). Определялись средние значения показателей (M), стандартная ошибка (m). Оценка достоверности нормально распределенных признаков выполнена с помощью критерия Стьюдента, достоверным считали различия при 0,95 вероятности безошибочного суждения.

## Результаты

Динамика морфофункциональных изменений РВСТ по данным световой микроскопии и электронно-микроскопического исследования.

Средний возраст участников исследования составил  $19,2 \pm 0,3$  лет.

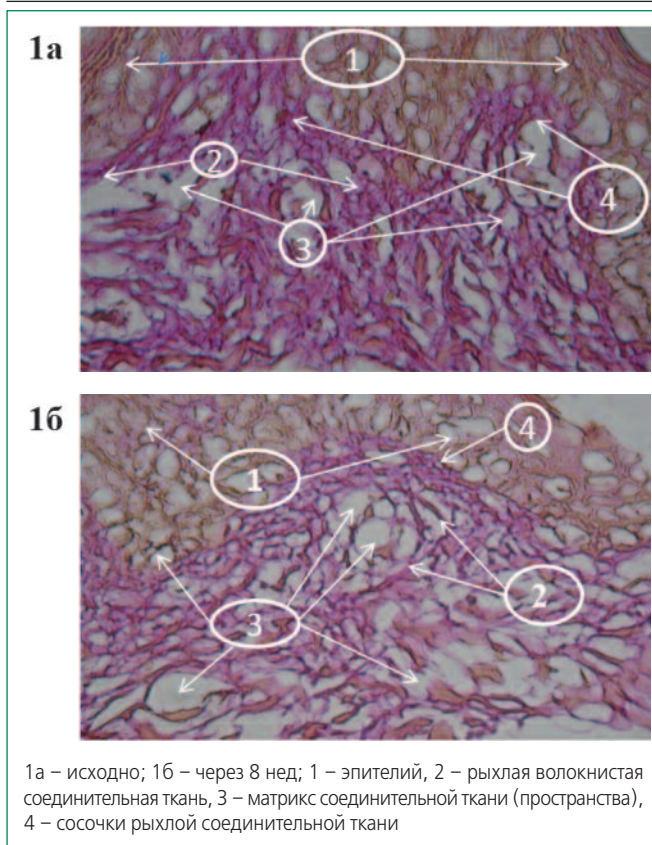
До применения оротата магния РВСТ биоптатов кожи характеризовалась хорошо выраженными высокими сосочками (рис. 1, 2а). Через 8 нед приема оротата магния наблюдалось сглаживание сосочков и появление широких промежутков между волокнами рыхлой волокнистой соединительной ткани, занятых аморфным компонентом матрикса (рис. 1б, 2б), что указывает на увеличение доли аморфной части матрикса в составе ткани. По данным морфометрии общая относительная площадь аморфной части матрикса в срезах рыхлой волокнистой соединительной ткани биоптатов кожи исходно составила  $23,9 \pm 0,4\%$ , а через 8 нед применения оротата магния –  $38,6 \pm 0,4\%$  ( $p < 0,001$ ).

При окраске по Ван-Гизону волокна РВСТ в образцах кожи после применения оротата магния характеризовались более упорядоченным расположением, чем до лечения. Это может быть связано с зарегистрированным увеличением аморфного компонента матрикса, общей реорганизацией матрикса и изменениями в содержании протеогликанов (а также других химических соединений матрикса), участвующих в оформлении и стабилизации коллагеновых волокон. При просмотре депарафинизированных срезов биоптатов кожи в сканирующем электронном микроскопе, помимо общей картины, описанной по световым гистологическим препаратам, выявлены дополнительные детали строения РВСТ. После 8-нед приема оротата магния между волокнами коллагена появлялись поперечные «мостики-сшивки», которые обеспечивали упорядоченную слоистую укладку волокон (рис.3). Аморфная часть матрикса была представлена конгломератами аморфного вещества, располагавшегося на поверхности волокон коллагена (рис. 4).

При проведении рентгеновского микроанализа коммерческих препаратов гиалуроновой кислоты и хондроитинсульфата (использованных как контроль), окрашенных 1% водным раствором сульфата меди, оказалось, что ионы меди и серы обнаруживались в исследуемых веществах в более высоких концентрациях (31,09 весовых % и 15,52 весовых %, соответственно) по сравнению с контрольными препаратами, в которых содержание меди составляло 0 весовых %, а серы – 0,83%. Неспецифическое фоновое связывания ионов меди и серы в препаратах отсутствовало.

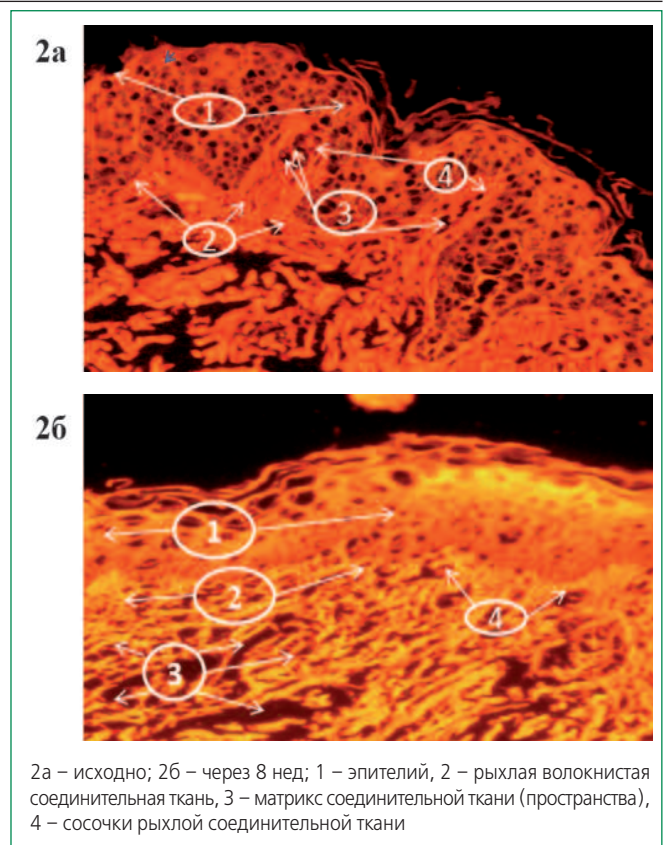
Сравнительный рентгеновский микроанализ анализ обработанных 1% раствором сульфата меди срезов РВСТ до и после применения оротата магния показал до-






1а – исходно; 1б – через 8 нед; 1 – эпителий, 2 – рыхлая волокнистая соединительная ткань, 3 – матрикс соединительной ткани (пространства), 4 – сосочки рыхлой соединительной ткани

Рисунок 1. Динамика изменений содержания аморфного компонента матрикса в биоптатах кожи при приеме оротата магния (окраска по Ван-Гизону, увеличение×40)



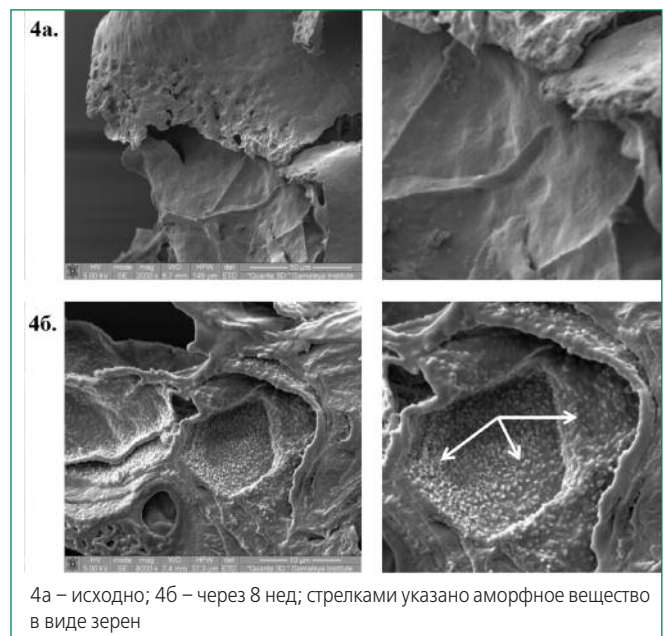
2а – исходно; 2б – через 8 нед; 1 – эпителий, 2 – рыхлая волокнистая соединительная ткань, 3 – матрикс соединительной ткани (пространства), 4 – сосочки рыхлой соединительной ткани

Рисунок 2. Динамика изменений содержания аморфного компонента матрикса в биоптатах кожи при приеме оротата магния. Флуоресцентный режим с использованием фильтров F10 и F21 (объективное увеличение×40)



3а – исходно; 3б – через 8 нед; стрелками указаны мостики-сшивки

Рисунок 3. Динамика изменений волокнистого компонента матрикса соединительной ткани по данным сканирующей электронной микроскопии (увеличение×2000)



4а – исходно; 4б – через 8 нед; стрелками указано аморфное вещество в виде зерен

Рисунок 4. Аморфное вещество в виде зерен (указаны стрелкой) по данным сканирующей электронной микроскопии (увеличение×2000)

Таблица 1. Динамика эхокардиографических показателей на фоне применения оротата магния (n=59)

Параметр	Исходно	Через 8 нед
КДР ЛЖ, см	4,90±0,05	5,00±0,03*
КСР ЛЖ, см	2,90±0,04	3,00±0,03**
КДО ЛЖ, см <sup>3</sup>	111,8±1,8	116,5±1,9*
КСО ЛЖ, см <sup>3</sup>	39,0±0,8	40,6±0,8
ФВ, %	64,8±0,6	65,2±0,5
ВМН, дин/см <sup>2</sup>	92,90±0,06	93,3±4,6
Е/А	1,42±0,02	1,79±0,04**

\*p<0,05; \*\*p<0,01 по сравнению с исходным значением. ЛЖ – левый желудочек; КДР – конечный диастолический размер; КСР – конечный систолический размер; КДО – конечный диастолический объем; КСО – конечный систолический объем; ФВ – фракция выброса; ВМН – внутримиокардиальное напряжение

стоверное увеличение содержания метки (ионов меди и серы) в межклеточных пространствах (примерно в 6 и 4 раза, соответственно; рис. 5). При этом ионы меди исходно составляли 2,53 весовых %, через 8 нед – 15,51%; ионы серы исходно – 1,98 весовых %, через 8 нед – 8,24 весовых % (p<0,01).

Также методом рентгеновского микроанализа было показано увеличение содержания калия в срезах РВСТ после применения оротата магния (исходно содержание калия составляло 0,28 весовых %, через 8 нед – 0,58 весовых %). Этим методом достоверно не удалось определить увеличение содержания самого магния, поскольку его содержание через 8 нед составляло только 0,08 весовых % (рис.6).

При проведении эхокардиографического исследования в динамике у пациентов наблюдалось значимое увеличение КСР (с 2,9±0,04 см до 3,0±0,03 см; p<0,01) и КДР (с 4,9±0,04 см до 5,05±0,03 см;

p<0,05), а также КДО (с 111,8±1,8 см<sup>3</sup> до 116,5±1,9 см<sup>3</sup>; p<0,05).

Вместе с тем ФВ существенно не изменялась (исходно 64,8±0,6%, через 8 нед 65,2±0,5%). Также не отмечено значимой динамики ВМН ЛЖ в систолу, до лечения – 92,9±4,6 дин/см<sup>2</sup>; после лечения – 93,3±4,6 дин/см<sup>2</sup> (p<0,05). При исследовании трансмитрального потока у пациентов было выявлено, что скорость раннего диастолического наполнения (Ve) ЛЖ до лечения составляла 0,6±0,03 м/с, после лечения наблюдалась тенденция к увеличению данного показателя до 0,7±0,06 м/с. Скорость позднего наполнения (Va) исходно составила 0,42±0,01 м/с, а после окончания лечения указанный параметр снизился до 0,39±0,01 м/с. Следствием изменений указанных скоростных потоков явилось значимое увеличение соотношения пиков Е/А, которое исходно составляло 1,42±0,02, а после лечения – 1,79±0,04 (p<0,01), что свидетельствовало об улучшении релаксации левого желудочка и увеличении объема принимаемой им крови в первую фазу диастолы (табл. 1).

### Обсуждение

Рыхлая волокнистая соединительная ткань, входящая в состав миокарда, обеспечивает его опорно-трофическую функцию. Патогенез нарушений функции сердца при системных нДСТ изучен недостаточно, а лечебная тактика коррекции дисфункции, связанной с этой патологией, носит эмпирический характер. Для оценки функции соединительной ткани морфологические методы имеют определяющее значение, поскольку не существует функциональных методов оценки этой ткани, а существующие методы лабораторной диагностики биохимических показателей биологических жидкостей являются косвенными. Следует отметить, что прижизненное изучение особенностей соединительной тка-

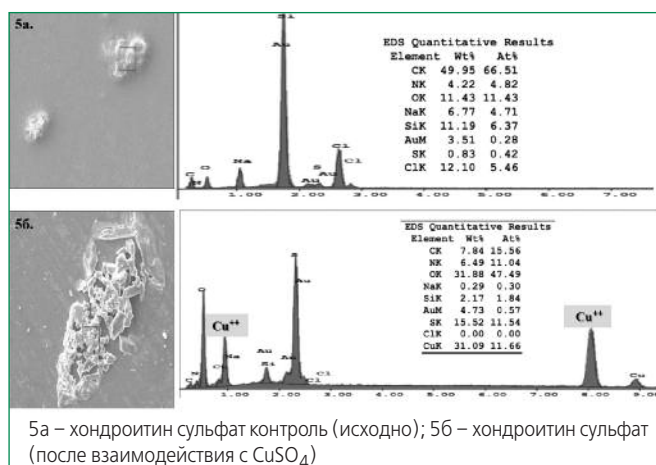


Рисунок 5. Микроструктурный анализ хондроитин сульфата




Рисунок 6. Изменение протеогликанов волокнистой соединительной ткани в биоптатах кожи по метке CuSO<sub>4</sub>

ни сердца при системных дисплазиях сопряжено с рядом объективных трудностей. Прежде всего, невозможно использовать прижизненный биопсийный материал сердца у этих пациентов, поскольку это исследование не предусмотрено протоколом надлежащей клинической практики, а анализ аутопсийного материала не может быть использован для оценки эффективности терапии. Моделирование системных нДСТ у экспериментальных животных не представляется возможным, поскольку данная патология полиэтиологична и присуща только организму человека. Тем более сложным моментом является объективная оценка изменений, которые могут происходить непосредственно в соединительной ткани под действием лекарственных препаратов. Единственно возможный путь преодоления этих проблем – анализ биодоступного материала, каковым является биопсийный материал кожи пациентов, поскольку процедура забора данного материала не сопряжена с угрозой жизни и здоровью пациентов.

В настоящем исследовании была предпринята попытка обосновать применение препаратов магния для коррекции расстройств функции сердца у больных с ПМК как ключевого патогенетического средства, позитивно влияющего на морфофункциональные свойства соединительной ткани. Дизайн исследования подразумевал динамическое исследование РВСТ до начала терапии препаратами магния и после нее.

В качестве объекта для комплексного морфологического анализа РВСТ больных с ПМК были использованы препараты биоптатов кожи. По имеющимся литературным данным правомерно сопоставлять изменения в морфологическом статусе РВСТ в биоптатах кожи с РВСТ миокарда как с позиции системного характера дисплазий соединительной ткани, так и на основе данных об универсальности реактивных изменений однотипных тканей организма разной локализации [14].

Проведенное комплексное гистологическое исследование показало, что в результате лечения препаратами магния пациентов с ПМК происходило изменение архитектоники РВСТ, проявлявшееся в упорядоченности взаиморасположения волокон. Кроме этого увеличивалось содержание аморфного вещества (части матрикса) РВСТ, участвующего в метаболических процессах миокарда.

Рентгеновский микроанализ образцов в сканирующем электронном микроскопе Quanta 200 3D с приставкой EDAX позволяет проводить гистохимические исследования биологических препаратов при условии наличия в реактиве металлов. Следует подчеркнуть, что при этом исследовании возможно одновременное изучение структуры образца и его элементного состава, а при аналогичных методах исследования элементный

состав можно изучить только лишь разрушив образец, например, при плазменной спектроскопии. Для доказательства наличия протеогликанов в межклеточных пространствах и количественной оценки его содержания был применен оригинальный метод гистохимической детекции с использованием 1% водного раствора сульфата меди. Прототипом этой методики являлся метод Энтони. Предварительно этот метод был успешно апробирован на чистых препаратах хондроитинсульфата и гиалуроновой кислоты – основных компонентах межклеточного матрикса РВСТ. Детекция протеогликанов оказалась возможной, поскольку их аминные группы связываются с ионами меди, которые, в свою очередь, было возможным определить при микроструктурном анализе в сканирующем электронном микроскопе. Посредством рентгеновского микроструктурного анализа РВСТ биоптатов кожи, обработанных сульфатом меди, было доказано, что в межклеточных пространствах РВСТ содержатся протеогликаны, их процентное содержание достоверно увеличивалось после лечения препаратами магния примерно в 6 раз. Структурно-функциональная реорганизация РВСТ является определяющим фактором повышения ее диффузионной способности, от которой прямо зависит интенсивность метаболических процессов в миокарде.

В биопсийном материале рентгеновским микроанализом было показано существенное увеличение содержания калия после терапии препаратами магния. Магний этим методом достоверно не определялся. Вместе с тем, по данным литературы соотношение содержания калия и магния в тканях составляет 10:1 [29]. В связи с этим представляется обоснованным утверждать, что при увеличении содержания калия после лечения, увеличивается и содержание магния. Магний является коферментом киназ, в частности АТФ-аз, т.е. «мостиком» между ферментом и субстратом. Поэтому можно утверждать, что назначение препаратов магния пациентам с дисплазиями соединительной ткани является патогенетически обоснованным и направленным на улучшение энергетических и других обменных процессов в миокарде и его строении.

В литературных данных последних нескольких лет имеются сведения об изменениях эхокардиографических показателей на фоне лечения препаратами магния, трактовка полученных данных не проводилась [17]. Согласно этим данным, после лечения регистрировалось достоверное увеличение конечных систолического и диастолического размеров ЛЖ и его объема в диастолу, при этом фракция выброса не менялась.

Полученные в настоящем исследовании данные относительно изменений линейных и объемных параметров ЛЖ совпадают с результатом, полученным Акатовой Е.В. и соавт. [17]. Вместе с тем, обращает на



себя внимание то, что основным показателем, отражающий диастолическую функцию ЛЖ, а именно, соотношение пиков быстрого диастолического наполнения ЛЖ ( $V_e$ , м/сек) и пика активного предсердного наполнения ( $V_a$ , м/сек) –  $E/A$  после лечения достоверно увеличивался.

Таким образом, совокупность данных, полученных в проведенном исследовании, позволяет утверждать, что препараты магния оказывают положительное влияние на структурно-функциональную организацию РВСТ, улучшая ее эластичность и растяжимость, что в конечном итоге, улучшает релаксацию ЛЖ.

## Заключение

С учетом системного характера недифференцированного типа дисплазии соединительной ткани у пациентов с ПМК представляется правомерным экстраполировать реактивные изменения РВСТ кожи на РВСТ миокарда при назначении оротата магния. Морфологические изменения РВСТ у пациентов с ПМК при

применении оротата магния заключаются в увеличении объема аморфной части матрикса, упорядочении взаиморасположения волокон и в увеличении содержания протеогликанов. В комплексе эти изменения указывают на реорганизацию архитектоники РВСТ и улучшение ее метаболического статуса. При приеме пациентами оротата магния достоверно увеличилось содержание калия в соединительной ткани. Результатом применения оротата магния (Магнерот®) у пациентов с ПМК явилось улучшение параметров внутрисердечной гемодинамики и диастолической функции ЛЖ при отсутствии изменений его инотропной функции. В основе функциональных изменений лежало улучшение диффузионной способности соединительной ткани и ее архитектоники, определяющей улучшение ее эластичности и растяжимости.

**Конфликт интересов.** Все авторы заявляют об отсутствии потенциального конфликта интересов, требующего раскрытия в данной статье.

## Литература

- Baker P, Bansal G, Boudoulas H. et al. Floppy mitral valve chordae tendineae: histopathologic alterations. *Hum Pathology* 1998; 19(5): 507-512.
- Barlow J.B. Mitral valve billowing and prolapse – an overview. *Aust NZJ Med* 1992; 22 (Suppl 5): 541-549.
- Belyaeva L.M., Khrustaleva E.K. Cardiovascular disease in children and adolescents: A practical guide. Minsk: Vysheyschaya shkola; 2003. Russian (Беляева Л.М., Хрусталева Е.К. Сердечно-сосудистые заболевания у детей и подростков: Практическое руководство. Минск: Вышэйшая школа; 2003).
- Klemenov A.V. The primary mitral valve prolapse. M.: Interika; 2006. Russian (Клеменов А.В. Первичный пролапс митрального клапана. М.: Интерика; 2006).
- Lichodziejewska B, Klos J, Rezler J. Clinical symptoms of mitral valve prolapse are related to hypomagnesemia and attenuated by magnesium supplementation. *Am J Cardiol* 1997; 76(6):768-772.
- Pedersen H.D, Mow T. Hypomagnesemia and mitral valve prolapse in Cavalier King Charles spaniels. *Zentralbl Veterinarmed A* 1998; 45(10):607-614.
- Kitlinski M, Konduracka E, Piwowarska. Evaluation of magnesium cation levels in serum of patients with mitral valve prolapse syndrome. *Folia Med Cracov* 2000; 41(3-4):17-24
- Surakova T.V., Zhidomorov N.Yu., Grishina T.R., i dr. Effect of magnesium orotate on the regeneration of the skin. *Russkiy Meditsinskiy Zhurnal* 2012;20:(11):575-581. Russian (Суракова Т.В., Жидоморов Н.Ю., Гришина Т.Р., и др. Влияние оротата магния на регенерацию кожи. *Русский Медицинский Журнал* 2012;20:(11):575-581).
- Basargina E.N. Connective tissue dysplasia syndrome heart disease in children. *Voprosy Sovremennoy Peditrii* 2008;1(7):1-4. Russian (Басаргина Е.Н. Синдром дисплазии соединительной ткани сердца у детей. *Вопросы Современной Педиатрии* 2008;1(7):1-4).
- Domnitskaya T.M., D'yachenko A.V., Kupriyanova O.O., Domnitskiy M.V. The clinical significance of the use of magnesium orotate in adolescents with connective tissue dysplasia syndrome of heart. *Kardiologiya* 2005;45(3):76-81. Russian (Домницкая Т.М., Дьяченко А.В., Куприянова О.О., Домницкий М.В. Клиническое значение применения магния оротата у подростков с синдромом дисплазии соединительной ткани сердца. *Кардиология* 2005;45(3):76-81).
- Rozendorff K. *Fundamentals of Cardiology. Principles and Practice*. 2nd ed. Lviv: Meditsina svitu; 2007. Russian (Розендорфф К. Основы кардиологии. Принципы и практика. 2-е изд. Львов: Медицина свиту; 2007).
- Patuchenko O.Yu., Hloponin P.A. Process of the cardiomyogenesis in the human embryonic period. *Morphology* 2003; (1): 50-54. Russian (Патученко О.Ю. Хлопонин П.А. Процессы кардиомиогенеза в зародышевом периоде развития человека. *Морфология* 2003; (1): 50-54).
- Bratus' V.V., Gavriash A.S. Structure and function of the cardiovascular system. Kiev: Morion; 2008. Russian (Братусь В.В., Гавриаш А.С. Структура и функции сердечно-сосудистой системы. Киев: Моршон; 2008).
- Kovalenko V.N. Guidelines for cardiology. Kiev: Morion; 2008. Russian (Коваленко В.Н. Руководство по кардиологии. Киев: Моршон; 2008).
- Cole W., Chan D., Hiskey A. et al. Collagen composition of normal and mixomatous human mitral heart valves. *Biochtm J* 1984; 219(2):451-460.
- Avtandilov A.G. Manizer E.D. Mitral valve prolapse and its complications. Diagnosis, treatment, examination. Moscow: Novik; 2009. Russian (Автандилов А.Г. Манизер Е.Д. Пролапс митрального клапана и его осложнения. Диагностика, лечение, экспертиза. Руководство. М.: Новик; 2009).
- Akatova E. V., Martynov A.I., Nikolin O.P. results long-term treatment of magnesium orotate patients with mitral valve prolapse. *Cardiovascular Therapy and Prevention* 2012; (3): 30-5. Russian (Акатова Е. В., Мартынов А.И., Николин О. П. Результаты длительной терапии оротатом магния пациентов с пролапсом митрального клапана. *Кардиоваскулярная Терапия и Профилактика* 2012; 3: 30-5).
- Disse S., Abergei E., Derrebi A. et al. Mapping of the first locus for autosomal dominant myxomatous mitral valve prolapse to chromosome 16p11.2 – p.12.1. *Am J Hum Genet* 1999;65(5):1242-51.
- Elin R.J. Overview of problems in the assessment of magnesium salts. *Magnesium in cellular processes and medicine*. Basel: Karger; 1977.
- Durlach J., Durlach V., Rayssiguier Y. et al. Magnesium and blood pressure. *Magnes Res* 1992;5:147-53.
- Na L.L., Davies S.E. Ameen H. Intracellular free magnesium levels in vascular smooth muscle and striated muscle cells of the spontaneously hypertensive rat. *Metabolism* 1992; 41:772-7.
- Dzeranova K. M., Avtandilov A.G., Vertkina N.V. The influence of drugs on the physical performance of magnesium in young people with mitral valve prolapse: Results of comparative study. *Rational Pharmacother Card* 2012; 8(6): 752-5. Russian (Дзеранова К. М., Автандилов А.Г., Верткина Н.В. Влияние препаратов магния на физическую работоспособность у молодых людей с пролапсом митрального клапана: результаты несравнительного исследования. *Рациональная Фармакотерапия в Кардиологии* 2012; 8(6): 752-5).
- Zemtsovskiy E.V. Dysplastic phenotypes. Dysplastic heart. *Analytical Review*. St. Petersburg: Ol'ga; 2007. Russian (Земцовский Э.В. Диспластические фенотипы. Диспластическое сердце. Аналитический обзор. СПб.: Ольга; 2007).
- National guidelines for the diagnosis and treatment of inherited disorders of connective tissue. *Cardiovascular Therapy and Prevention* 2009; 8(6) suppl 5:1-24. Russian (Национальные рекомендации по диагностике и лечению наследственных нарушений соединительной ткани. *Кардиоваскулярная Терапия и Профилактика* 2009; 8(6) приложение 5:1-24).
- Volkova O.V., Eletskiy Yu.K. *Fundamentals of histology and histological techniques*. Moscow: Meditsina; 1982. Russian (Волкова О.В., Елецкий Ю.К. Основы гистологии и гистологической техники. М.: Медицина; 1982).
- Avtandilova G.G. *Morphometry in pathology*. Moscow: Meditsina; 1973. Russian (Автандилова Г.Г. Морфометрия в патологии. М.: Медицина; 1973).
- Pirs E. *Histochemistry*. Moscow: IL; 1962. Russian (Пирс Э. Гистохимия. М.: ИЛ; 1962).
- Gerkhardt F. *Methods of bacteriology*. Volume 1. Moscow:Mir;1984. Russian (Герхардт Ф. Методы бактериологии. Том 1. М.:Мир;1984).
- Richard A. Reinhart, Steven K. Broste et al Relation between Magnesium and Potassium Concentrations in Myocardium, Skeletal Muscle and Mononuclear Blood Cells. *Clinical chemistry* 1992;38(12):2444-8.

Поступила: 14.06.2013

Принята в печать: 08.07.2013